

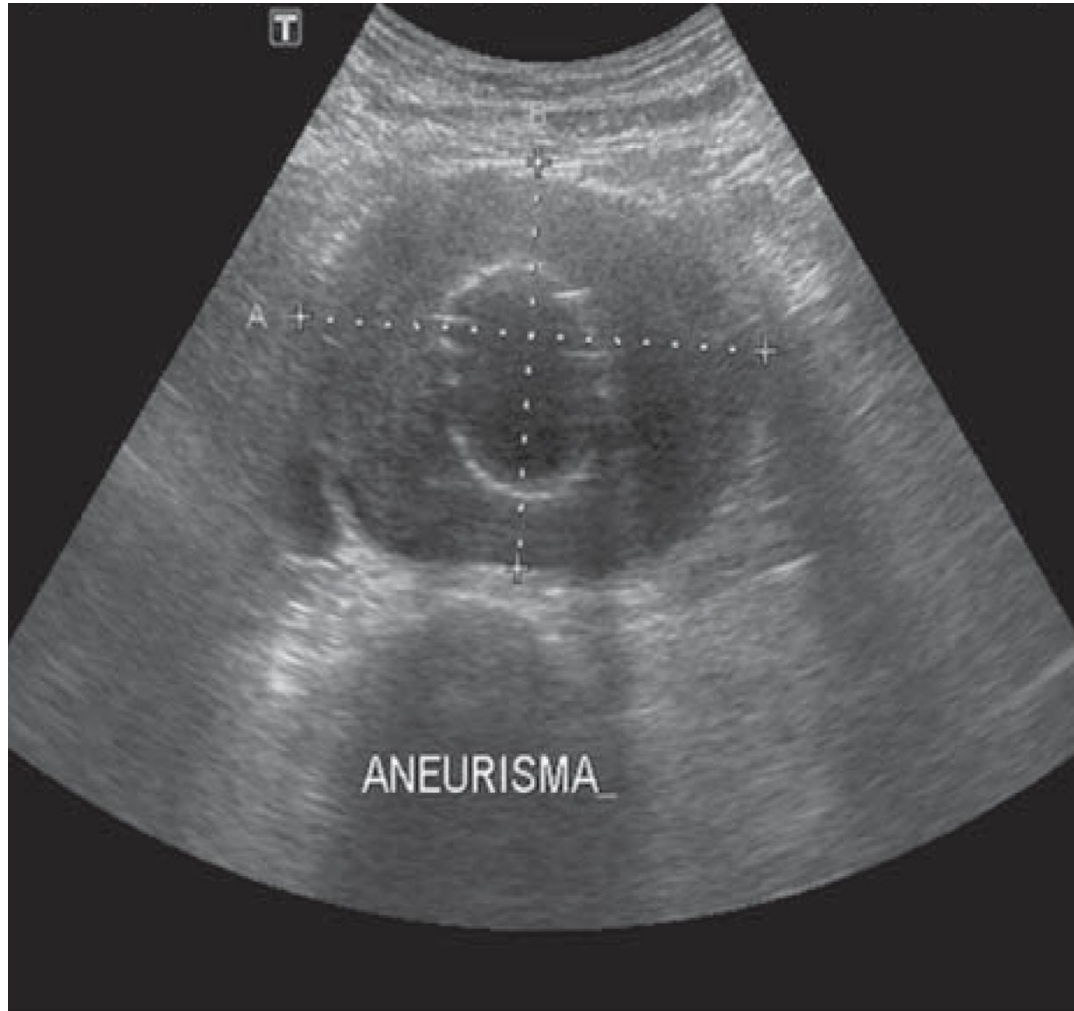Casos Clínicos 3 e 4

Terceira aula teórica de Cirurgia
Vascular

Caso Clínico 3

- I:** VAL, masculino, 63 anos, natural de Belo Horizonte, motorista de ônibus.
- S:** Procurou atendimento médico devido a quadro de dor abdominal de leve intensidade, intermitente, associada a diarreia, com 15 dias de evolução.
- B:** Tabagista 50 anos/maço, Hipertenso
Em uso de losartana, sinvastatina e AAS.
- A:** Corado, hidratado, eupneico, abdômen globoso, livre, indolor, sem massas palpáveis, PA 130 x 90mmHg.
Pulsos nos membros superiores e inferiores presentes e amplos.
- R:** Exames laboratoriais (sangue, urina e fezes) e Ultrassonografia abdominal

Ultrassonografia abdominal: Aneurisma de aorta abdominal de 4,5 cm de diâmetro



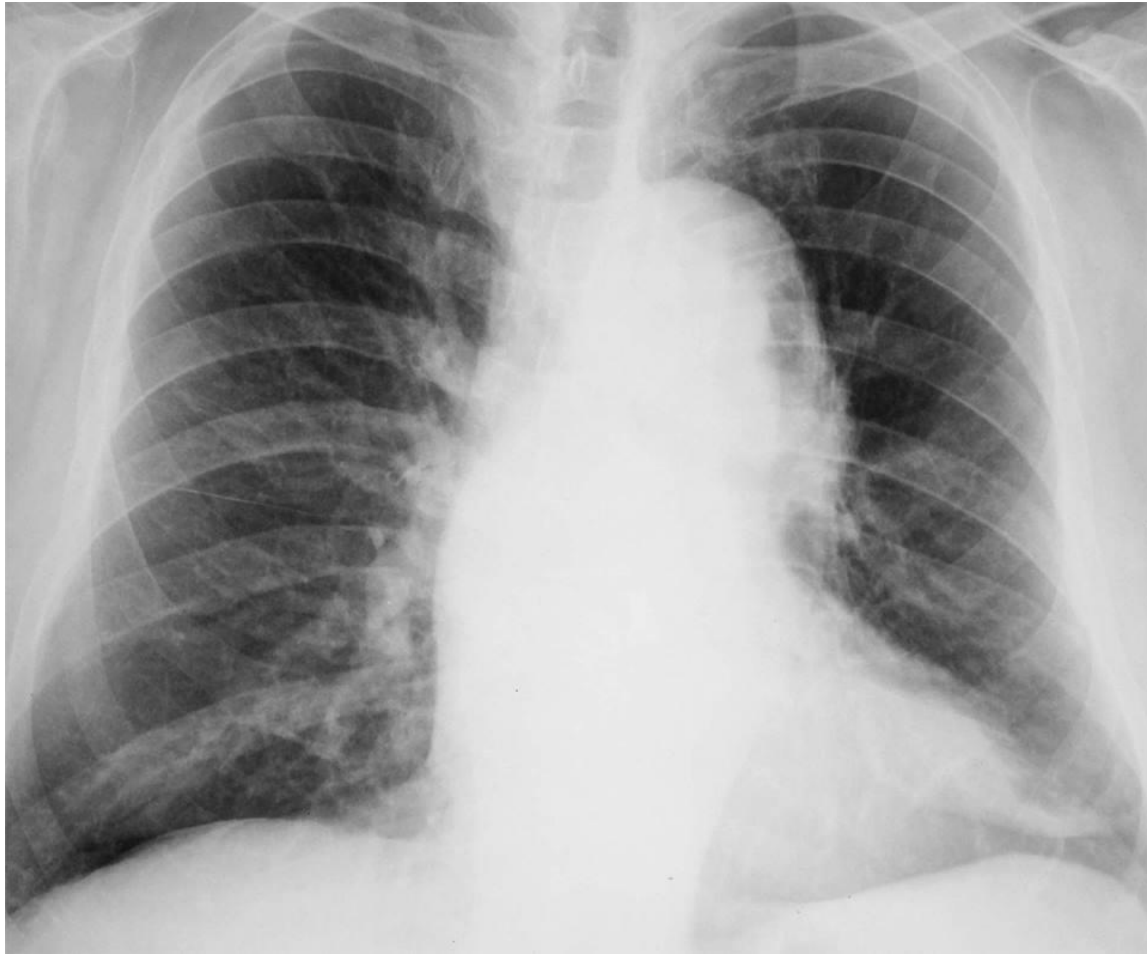Perguntas:

1. O quadro de dor abdominal deste paciente é referente ao aneurisma de aorta abdominal?
2. Qual é o quadro clínico mais frequente deste aneurisma?
3. Qual a sua conduta em relação ao aneurisma?
Por quê?
4. Pediria outros exames?

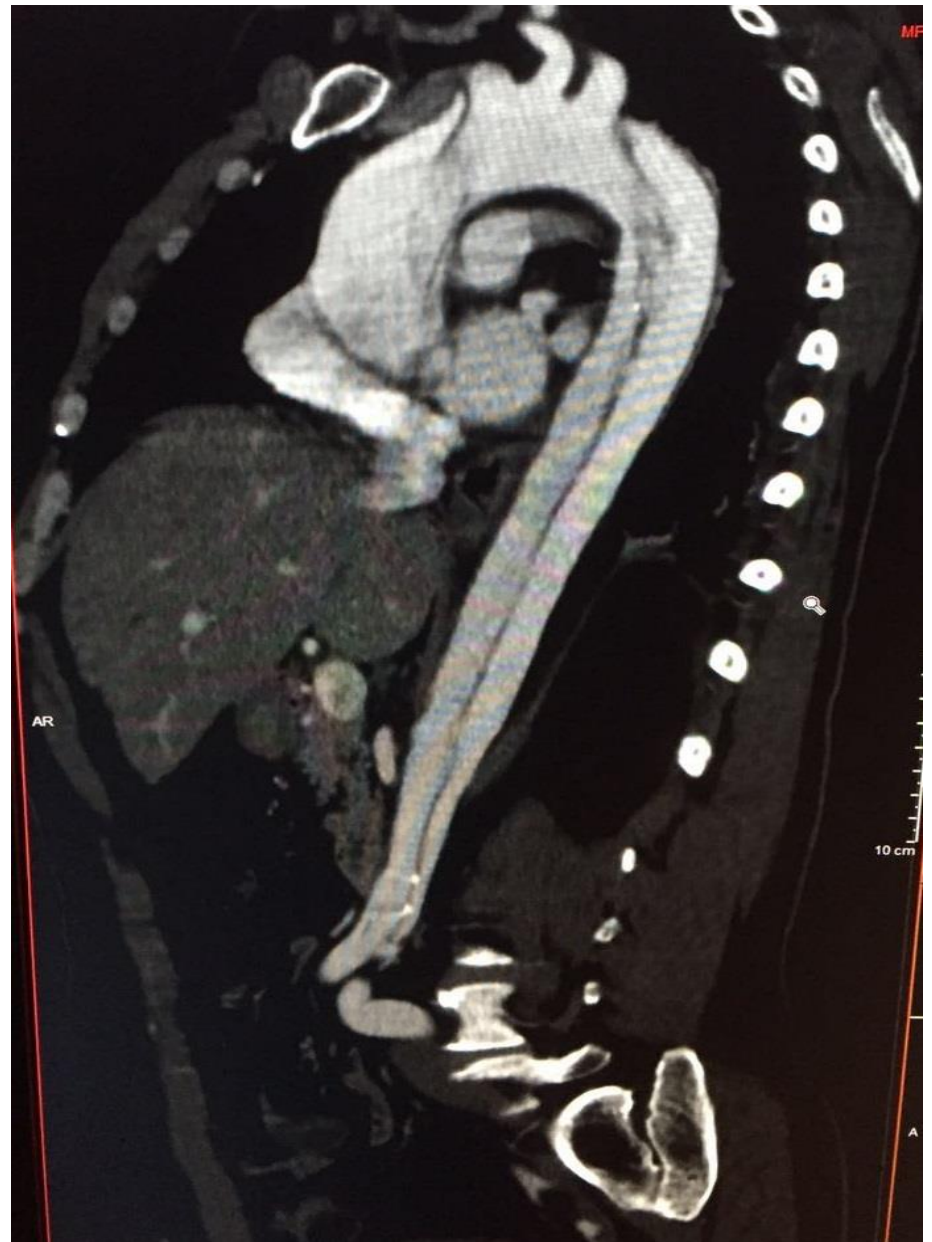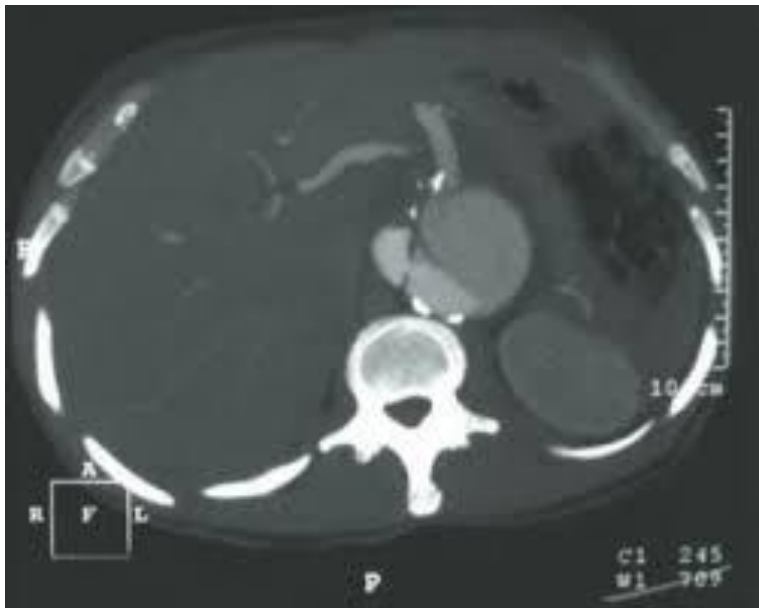
Caso Clínico 4

- I:** CRO, masculino, 62 anos, natural de Belo Horizonte, comerciante.
- S:** Procurou atendimento médico devido a quadro de dor torácica posterior, interescapular, aguda e intensa, de início há 5 horas.
- B:** Hipertenso de difícil controle.
Em uso de hidroclorotiazida, losartana, anlodipino.
- A:** Corado, hidratado, eupneico, abdômen livre, indolor, sem massas palpáveis, PA 180 x 110mmHg.
Pulsos nos membros superiores e inferiores presentes e amplos.
- R:** Exames laboratoriais, Radiografia de tórax e angiotomografia de tórax e abdomen

Radiografía de tórax



Angiotomografia de tórax e abdômen



Perguntas:

1. Qual o achado da radiografia de tórax?
2. Cite os diagnósticos prováveis.
3. Qual o diagnóstico da angiotomografia?
4. Qual a sua conduta?